Het politievakblad

Jaargang 9 - 26 oktober 2013 - 19-20

Blauw

- Sporen aan de binnenkant
- Doorvechten tot de dood
- Trauma voor baby en ouder

Smeulend radicalisme

Sporen aan de binnenkant

Een CT- of MRI-scan van een stoffelijk overschot kan binnen enkele uren waardevolle informatie opleveren over de overlijdensomstandigheden. Dat draagt bij aan het forensisch onderzoek en soms maakt het zelfs sectie overbodig.

De Forensische Opsporing Limburg heeft al enkele jaren goede resultaten met forensische radiologie. "In 2007 troffen wij in een badkamer een overleden vrouw met een hoofdwond aan", zegt coördinator Wiebe van Lohuizen van de Eenheid Limburg. "Het zag er ernstig uit, maar het was niet duidelijk of die wond was ontstaan door geweld van buitenaf, of dat zij misschien onwel was geworden en daardoor gevallen. Toen we een CT-scan lieten maken van haar hoofd, wisten we binnen anderhalf uur dat zij een hersenbloeding had gehad, door een natuurlijke oorzaak. Daardoor hoefden we geen verder PD-onderzoek of een sectie te doen en ook geen team op te schalen. We waren klaar en hadden veel kosten bespaard." Andersom kan een scan ook aanleiding zijn om juist wel nader onderzoek te doen. Bijvoorbeeld als er afwijkingen zichtbaar worden die bij de schouw verborgen bleven. Zo waren op een CT onderhuidse afwijkingen in de hals van een slachtoffer te zien, die bij nader onderzoek met een forensische lichtbron drukplekken bleken te zijn. Het patroon leek op de indruk van vingers. Bemonstering van de hals leverde DNA van de dader op. Een ander voorbeeld is vocht in de longen, dat zichtbaar is op een scan. Dat kan duiden op de aanwezigheid van toxische stoffen.

Fractuur

Tegenwoordig wordt altijd het hele lichaam door de scanner gehaald, ook als alleen een hoofdwond zichtbaar is, aldus Van Lohuizen. "Dat doen we omdat ook op andere plaatsen in het lichaam dingen zichtbaar kunnen worden, die belangrijk zijn voor het onderzoek. Kleine breukjes bijvoorbeeld, afweerverwondingen of bloeduitstortingen waar iemand is beetgepakt." Onder andere bij kindermishandeling komt dat nogal eens voor, vooral als een kind of baby stelselmatig is mishandeld. "Dan zijn er vaak heel kleine afwijkingen aan de botten. Verschillende stadia van genezing van bijvoorbeeld ribbreukjes zijn heel goed te zien op zo'n scan." Aan de hand van botbreuken is een soort tijdpad te construeren, zegt Frans

Tekst: Joan Kurpershoek
Foto's: MUMC

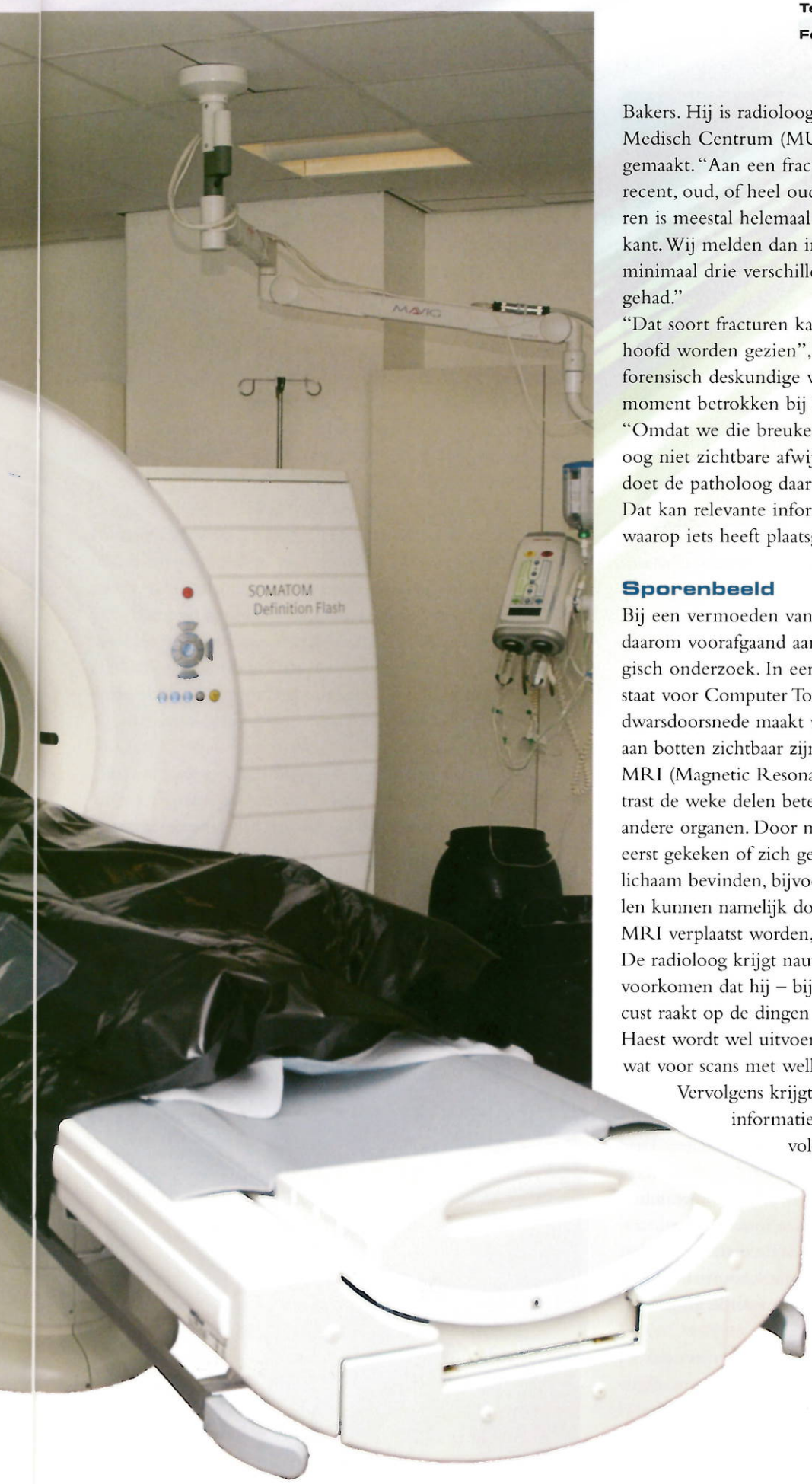

Dual Energy CT scan met body bag.

Bakers. Hij is radioloog bij het Maastricht Universitair Medisch Centrum (MUMC), waar de scans worden gemaakt. "Aan een fractuur kun je vaak zien of deze vrij recent, oud, of heel oud is. Met name bij heel oude fracturen is meestal helemaal niets meer zichtbaar aan de buitenkant. Wij melden dan in ons rapport: deze patiënt heeft op minimaal drie verschillende tijdstippen verwondingen gehad."

"Dat soort fracturen kan bij een sectie makkelijk over het hoofd worden gezien", verklaart Ingrid Haest. Zij is als forensisch deskundige van het MUMC vanaf het eerste moment betrokken bij het project Forensische Radiologie. "Omdat we die breuken - maar ook andere voor het blote oog niet zichtbare afwijkingen - in het rapport vermelden, doet de patholoog daar in ieder geval verder onderzoek naar. Dat kan relevante informatie opleveren over de manier waarop iets heeft plaatsgevonden."

Sporenbeeld

Bij een vermoeden van een misdrijf doet de FO Limburg daarom voorafgaand aan elke sectie een forensisch radiologisch onderzoek. In eerste instantie is dat een CT-scan. CT staat voor Computer Tomografie, die met röntgenstralen een dwarsdoorsnede maakt waarop bijvoorbeeld beschadigingen aan botten zichtbaar zijn. Een eventueel daarop volgende MRI (Magnetic Resonance Imaging) brengt door meer contrast de weke delen beter in beeld, waaronder de huid en andere organen. Door middel van de CT wordt ook altijd eerst gekeken of zich geen ferromagnetische materialen in het lichaam bevinden, bijvoorbeeld van een kogel. Deze materialen kunnen namelijk door de magnetische golven van de MRI verplaatst worden, wat het sporenbeeld zou verstoren. De radioloog krijgt nauwelijks informatie over de zaak, om te voorkomen dat hij – bij het analyseren van de scans – gefocust raakt op de dingen die de FO al heeft ontdekt. Ingrid Haest wordt wel uitvoerig ingelicht, omdat zij moet beslissen wat voor scans met welke apparatuur worden gemaakt.

Vervolgens krijgt de patholoog weer zo min mogelijk informatie over de scanresultaten, om zijn vervolgonderzoek zo onafhankelijk mogelijk te houden. "Wij willen zo'n zaak met twee onafhankelijke rapportages voor de rechter brengen", aldus coördinator Van Lohuizen. "Als die rapportages overeenkomen, heb je één mening van twee verschillende deskundigheidsgebieden. Maar als daar discrepanties in zitten, brengen wij de patholoog en de radioloog met elkaar in contact om die te bespreken. Discrepanties kunnen best verklaarbaar zijn. Dat overleg wordt uiteindelijk wel gemeld aan de rechter."

>>

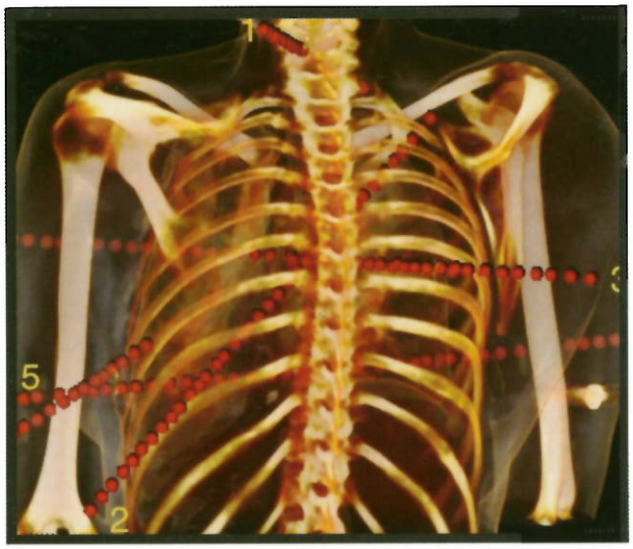

3D Reconstructie van het skelet en huidcontour met trajecten gezien vanaf de rug.

Schotbanen

Een scan geeft soms heel snel indicatieve informatie voor het verdere forensisch onderzoek op de plaats delict. De CT-scan kan schotbanen in het stoffelijk overschot in beeld brengen en daarmee meer duidelijk maken over de posities van dader en slachtoffer. Radioloog Bakers: "Waar de kogel door het lichaam gaat, ontstaat hitte en komt lucht vrij. Dat spoortje lucht kun je met de CT goed volgen." Daardoor, maar ook op basis van botfragmenten, is het vrij makkelijk een indicatie te geven van het schotbaantraject, ook als het projectiel in het lichaam van richting is veranderd. "Dan kun je zeggen: het is het meest waarschijnlijk dat die kogel van voor naar achter is gegaan. Of juist andersom." Dit kan aanwijzingen opleveren voor de plaatsen waar de FO mogelijk nog sporen kan vinden, met name in het verlengde van in- en uitschot. Daarnaast kan het bruikbaar zijn om verklaringen van verdachten en getuigen te verifiëren.

Soms kan de informatie uit een scan ook direct actie oproepen. Zo ontdekte Bakers in een geval drie kogels in een schedel, terwijl op de PD maar twee hulzen waren gevonden. De volgende dag vond de FO ergens in een hoekje de derde huls. Ook bij een andere zaak ontdekte hij drie kogels in een schedel, hoewel er bij de lijkschouw maar twee intredegaten waren gevonden. Volgens de radioloog was de derde kogel er bij het neusgat ingegaan. Bij de aanvullende schouw die daarop volgde, bleek dat te kloppen. Er werd een derde gaatje ontdekt, dat bijna niet zichtbaar was.

Momenteel doen FO Limburg en MUMC een project om een gescand lichaam te vertalen naar een natuurgetrouw, digitaal model van het slachtoffer, met de in- en uitgaande schotbanen. Dit project gebeurt in samenwerking met het Landelijk Verkeersbijstandsteam (LVBT) van de Landelijke Eenheid, het NFI en collega's uit Zwitserland. Geplaatst binnen een 3D-model van de plaats delict, kan het 'slachtoffer' net zo lang gedraaid en gekanteld worden tot de oorspronkelijke positie tijdens het incident duidelijk wordt. "Je kunt hiermee straks heel goed hypotheses en scenario's toetsen", zegt Ingrid Haest. Het project is in een vergevorderd stadium. "Wij maken gebruik van alle aanwezige deskundigheid op dat terrein. We zijn nu bezig de software en procedure te optimaliseren."

Lijkzak

Radioloog Frans Bakers krijgt het stoffelijk overschot vrijwel nooit te zien. Normaliter blijft het slachtoffer tijdens het scannen in de lijkzak, zodat het lichaam onberoerd blijft en er geen contaminatie kan plaatsvinden. De lijkzak gaat alleen open om – op aanwijzing van de radioloog – niet eerder ontdekte drukplekken of andere sporen te bemonsteren.

Op dezelfde manier worden ook lijken of lichaamsdelen die door de dader zijn ingepakt, met verpakking en al gescand. Wiebe van Lohuizen: "Wij hebben hier in Limburg verschillende begraven babylijkjes gehad, maar ook lijken die in koffers of plastic zakken waren gedumpt. Forensisch onderzoekers pakten dat dan heel voorzichtig uit, maar moesten maar afwachten wat zij zouden tegenkomen. Omdat zo'n pakket nu eerst door de scan gaat, weet je meteen wat er aan de binnenkant zit en waar je verpakkingsmateriaal eraf kunt halen zonder iets kapot te maken."

"Zo'n pakketje uitpakken is en blijft moeilijk, evenals het

3D Reconstructie van het skelet en huidcontour met trajecten gezien vanaf de rechterzijde.

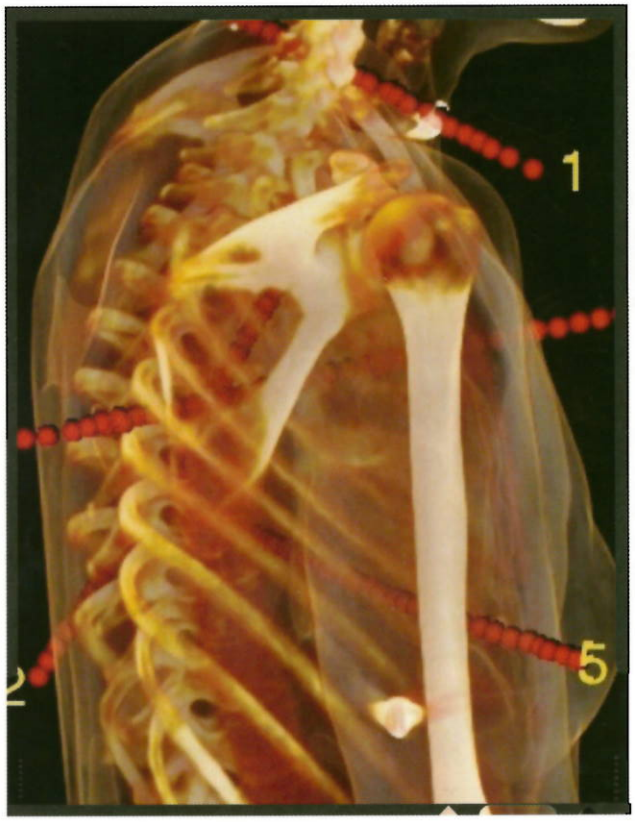

interpreteren van wat er in zit", zegt Ingrid Haest. "Met de CT-scan kunnen wij de verpakking bij wijze van spreken laagje voor laagje afpellen. Wij helpen de rechercheur door aan te geven waar wij sporen zien en wat hij na de volgende laag kan tegenkomen. Bovendien kunnen we een 3D-opname maken en de computer de opdracht geven om bijvoorbeeld alleen de botten te laten zien." Haest toont een foto van het geraamte van een kinderlijkje in een zak. Op de foto is precies te zien hoe het kind is gevouwen.
Het MUMC hielp de FO ook bij het onderzoek van een kinderlijkje dat verstopt zat in een bloempot. De pot werd gescand omdat de lijkenhond was aangeslagen. "We konden tegen de rechercheurs zeggen: 'Je kunt zoveel centimeter aarde wegscheppen, dan kom je bij het eerste spoor dat je moet veiligstellen.' Vroeger moest dat blind gebeuren."

Identificatie

In een aantal gevallen helpt de scantechniek ook om een onbekend slachtoffer te identificeren. De CT-scan brengt de gebitsstatus in beeld, op vrijwel dezelfde manier als bij de tandarts. Als de FO vermoedt wie het slachtoffer is en zij hebben van die persoon een originele gebitsstatus, dan kan die ermee vergeleken worden. "Bovendien hebben wij een scanner die het mogelijk maakt de samenstelling van – onder andere – de vullingen te bepalen", aldus radioloog Bakers. "Daar kun je een datering mee doen, omdat tandartsen in de loop der jaren verschillende soorten vullingen hebben gebruikt."
Volgens hem is er nog veel meer 'beeldmateriaal' waarmee mensen zijn te identificeren. Oude CT's van de voorhoofdsholtes bijvoorbeeld, omdat die heel uniek zijn gevormd. En de eerder genoemde oude fracturen. "De kans dat twee mensen op precies dezelfde plek een fractuur hebben met precies dezelfde kenmerken, is niet zo heel groot."

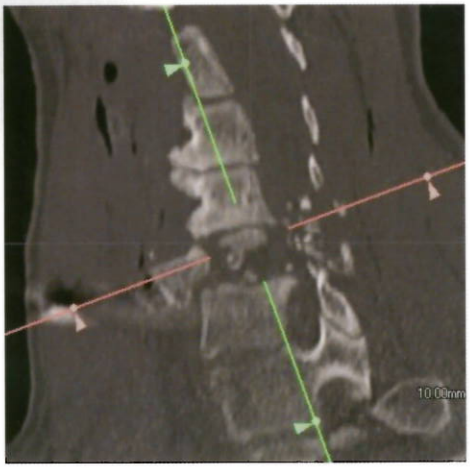

2D Plaatje met een halswervelfractuur op de kruising van groene en rode lijn. De rode lijn geeft het traject aan naar een metaal dense structuur (kogel).

Als pogingen tot identificatie dreigen vast te lopen en er ook geen bruikbare foto's van het gezicht te maken zijn, kan de CT-scan gebruikt worden voor een digitale schedel- en gezichtsreconstructie. FO Limburg en MUMC laten dat doen op de Katholieke Universiteit Leuven. Van Lohuizen: "Dat gaat vele malen sneller dan de kleimodellen waarmee wij vroeger werkten. Je hebt binnen tien minuten een beeld, mét huidstructuur. Je moet er eventueel alleen nog ogen en haren aan toevoegen." Bakers: "KU Leuven heeft een database met heel veel CT's van schedels. Bij al die mensen hebben ze ook de dikte van de weke delen van het gezicht gemeten, zoals de spieren en de huid. Dat levert een gemiddelde op. Als je een schedel hebt, kun je daar met al die referentiedata gewoon een huid op plakken. Dat is een mathematisch iets, dat spuugt de computer heel snel uit."
Van Lohuizen wijst nog op een ander voordeel van forensische radiologie: "De onderzoeksresultaten blijven altijd bewaard. Je kunt er later nog een keer naar laten kijken, bijvoorbeeld voor een *second opinion* of als je andere inzichten krijgt."

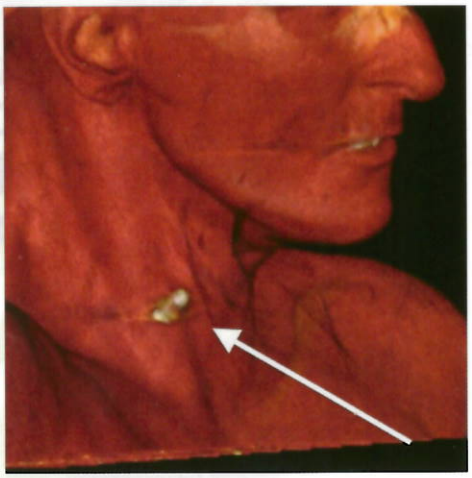

3D Reconstructie hals met pijl naar met dense structuur (kogel).

Ziekenhuis

Haest wijst er overigens op dat zulke scans niet zomaar in een willekeurig ziekenhuis gedaan kunnen worden. Er gaat heel veel regelwerk aan vooraf. Bijvoorbeeld de apparatuur en de data afschermen, zodat alleen de betrokken laboranten en radiologen daarbij kunnen komen. En justitie moet eerst alle betrokken medewerkers screenen. Dat is allemaal opgenomen in een protocol. Daarnaast hebben politie, OM en de ziekenhuisdirectie van het MUMC een intentieverklaring getekend, waardoor – onder andere – de politie toegang krijgt tot het ziekenhuis. Haest: "De directie weet waar de forensisch rechercheurs mee bezig zijn." De verklaring is mede ondertekend door de directeur GGD en de decaan van de *Faculty of Health, Medicine and Life Sciences* van de Maastricht University. De laboranten en radiologen, maar ook de forensisch rechercheurs en de forensisch deskundige – in dit geval Ingrid Haest – moeten zijn opgeleid om de resultaten te kunnen interpreteren en beschrijven. Van Lohuizen: "Het is een groot verschil of je naar de scan kijkt van een levend mens of van een overleden persoon." Bakers: "Bij een overleden persoon kun je allerlei ontbindingsverschijnselen op bepaalde manie-

>>

3D Reconstructie schedel vooraanzicht met meerdere fracturen.

ren zien, door vocht of lucht. Je moet leren interpreteren wat normaal is bij een overleden persoon."
"En er zijn zaken die een klinisch radioloog niet beschrijft, maar waar wij forensisch gezien wél naar moeten kijken", zegt Ingrid Haest. "Blauwe plekken bijvoorbeeld. Ook dat leerproces moet de radioloog doorlopen, anders mist hij net de informatie waarvoor CT en MRI zo belangrijk kunnen zijn binnen de opsporing."

UFR

Het projectteam, in 2009 opgericht, is overgegaan in de Unit Forensische Radiologie (UFR). Deze unit buigt zich over de vraag of wel of geen forensische radiologie wordt toegepast. De UFR bestaat uit een forensisch arts, een radioloog/laborant, technische en tactische recherche, Ingrid Haest en de zaaks- en/of forensisch officier van justitie. Ondertussen bestudeert de unit ook de mogelijkheden om elders in Nederland eenzelfde centrum op te zetten, met dezelfde infrastructuur als in Limburg en onder dezelfde justitiële voorwaarden.
De unit heeft bij forensische teams van andere eenheden al een presentatie gegeven over forensische radiologie, met volgens Van Lohuizen 'laaiend enthousiaste' reacties. Sommige eenheden hebben inmiddels ook zaken in Limburg laten onderzoeken met forensische radiologie. Het moet gemeengoed worden, vindt Van Lohuizen en met hem de UFR. In een aantal andere landen is dat al een tijdje zo. In onder andere Engeland, Australië en binnenkort ook Amerika worden alle personen gescand die onder verdachte omstandigheden zijn overleden.
In sommige landen is forensische radiologie al een zelfstandig deskundigheidsgebied voor de rechter en hoeven bevindingen van de forensische radiologie niet nog eens door sectie bevestigd te worden. In Nederland moet dat nog wel, maar Van Lohuizen verwacht dat dat op termijn zal veranderen. "Als het niet nodig is, moet je niet in een lichaam snijden of het langdurig in beslag houden. Dat is ook voor nabestaanden belangrijk." Aan de kennis en techniek in Nederland zal het niet liggen, volgens Ingrid Haest: "De klik moet alleen nog gemaakt worden, dat je met radiologie ook kwalitatief forensisch onderzoek kunt doen, met minder kosten. En dat je daardoor niet meer alles hoeft open te snijden." ■

Wilt u reageren op dit artikel?
Mail naar redactie.blauw@politieacademie.nl

Meer informatie:
Ingrid.hofman@hotmail.com (forensisch consulent)
Fch.bakers@mumc.nl (radioloog)
Wiebe.van.lohuizen@limburg-zuid.politie.nl (coördinator forensische opsporing)
PKN > Forensische opsporing > FO PD maatwerk plus > FO stoffelijk overschot
Paul.hofman@mumc.nl (radioloog)
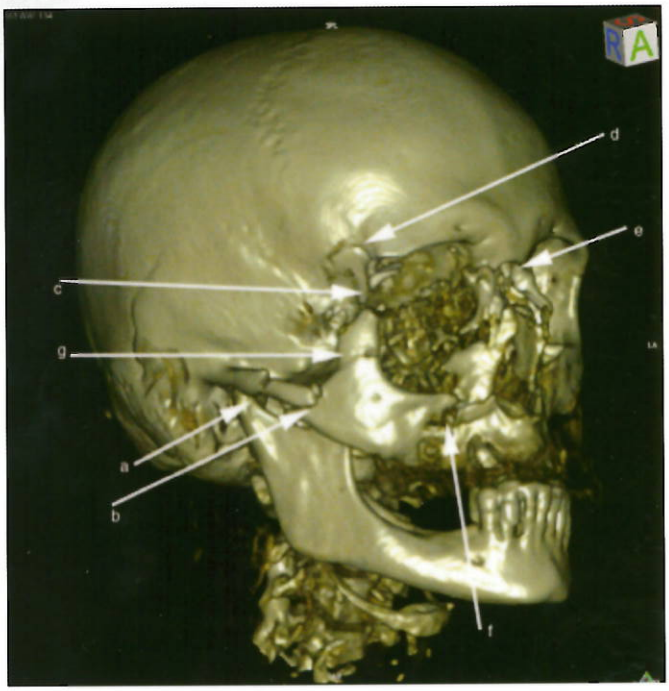
3D Reconstructie van schedel zij-aanzicht met meerdere fracturen aangegeven door pijlen.